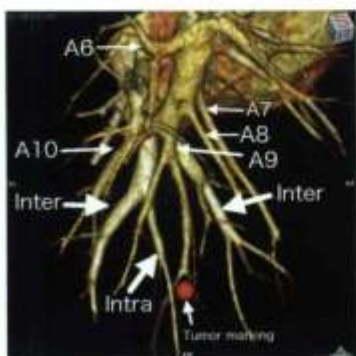
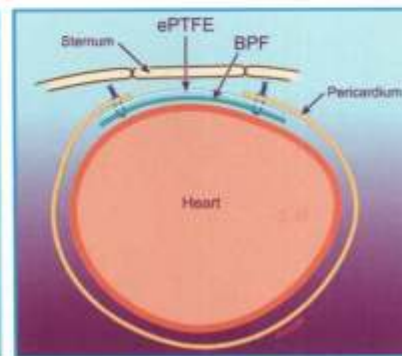
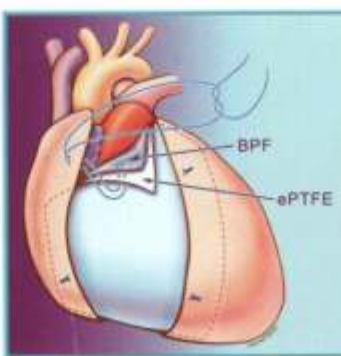




Veja página 645



Veja página 678



Veja página 789

Reflexão dos Pioneiros

Doença cardíaca congênita

Torácica geral

Cardiovascular adquirida

Tratamento perioperatório

Tecnologia em desenvolvimento

Transplante cardiorádico

- Operações para poupar a válvula aórtica
- Tratamento do choque cardiogênico por VAD pediátrico
- Tímectomia torascópica robótica x não robótica
- Tratamento cirúrgico da hipertensão pulmonar tromboembólica crônica
- Resfriamento do cordão espinhal
- Omega 3 endovenoso para prevenir a resposta imune excessiva à cirurgia cardíaca
- Re-transplante cardíaco eletivo

Uma nova combinação e filme polimérico e politetrafluoroetileno expandido proporciona uma barreira protetora e reduz aderências

Sunjay Kaushal, MD, PhD,^{a,b} Shivani L. Patel, BS,^a Saik-Kia Goh, BS,^a Aditya Sood, BS,^a Brandon L. Walker, MSc,^a e Carl L. Backer, MDa,^b

Objetivo: redução da extensão e da gravidade de aderências pós-operatórias em bebês passando por repetição de esternotomia por meio de um filme polimérico bioreabsorvível. A reabsorção do filme polimérico bioreabsorvível, entretanto, não deixa barreiras entre o esterno e o epicárdio. Uma lâmina de politetrafluoroetileno expandido é usada por muitos cirurgiões para criar uma barreira física entre o esterno e as estruturas cardíacas. supomos que colocando o filme polimérico bioreabsorvível debaixo de uma membrana pericárdica de politetrafluoroetileno expandido reduziriam as aderências ao pericárdio e proporcionariam uma barreira física.

Métodos: uma nova combinação e filme polimérico bioreabsorvível debaixo de uma membrana de politetrafluoroetileno expandido foi testada em um modelo determinado de formação de aderência pericárdica em coelho. Após a esternotomia, uma porção do pericárdio foi ressectada e o epicárdio foi abradado. Os coelhos (n= 36) foram aleatoriamente atribuídos a 4 grupos de tratamento: grupo de controle, nenhum filme polimérico bioreabsorvível ou de politetrafluoroetileno expandido; grupo com filme polimérico bioreabsorvível; grupo com politetrafluoroetileno expandido; e grupo com filme polimérico bioreabsorvível + politetrafluoroetileno expandido. Em 4 semanas pós-esternotomia, aderências pericárdicas foram pontuadas grosso modo quanto à área e densidade de aderências utilizando uma escala estabelecida de 4 pontos (0-3).

Resultados: o grupo do filme polimérico bioreabsorvível demonstrou uma redução significativa na pontuação da adesão média comparada com o grupo de controle (controle = $2,86 \pm 0,37$ x filme polimérico bioreabsorvível = $0,57 \pm 0,53$, $P < 0,0001$) e grupo do politetrafluoroetileno expandido (politetrafluoroetileno expandido = $2,75 \pm 0,46$ x filme polimérico bioreabsorvível = $0,57 \pm 0,53$, $P < 0,0001$). O filme polimérico bioreabsorvível + grupo do politetrafluoroetileno demonstrou um perfil de baixa aderência, semelhante ao grupo do filme polimérico bioreabsorvível (filme polimérico bioreabsorvível + politetrafluoroetileno = $1,0 \pm 0$ x filme polimérico bioreabsorvível = $0,57 \pm 0,53$), porém uma pontuação média consideravelmente mais baixa de aderência do que o grupo do politetrafluoroetileno (politetrafluoroetileno expandido = $2,75 \pm 0,46$ x filme polimérico bioreabsorvível + politetrafluoroetileno expandido = $1,0 \pm 0$, $P < 0,0001$).

Conclusões: a colocação de filme polimérico bioreabsorvível resultou em mínimas aderências pericárdicas comparadas aos controles. A colocação de filme polimérico bioreabsorvível abaixo do politetrafluoroetileno na ocasião do fechamento do esterno proporciona uma nova combinação para reduzir a extensão e gravidade das aderências pericárdicas, ao mesmo tempo em que proporciona uma barreira física entre o esterno e as estruturas cardíacas. (J Thorac Cardiovasc Surg 2011;141:789-95).

Repetições de operações cardíacas são cada vez mais comuns, principalmente entre pacientes pediátricos com doença cardíaca congênita, os quais frequentemente precisam de reoperações ou

que vão sofrer reparos graduais planejados. Aproximadamente 10% das operações cardíacas atuais envolvem esternotomias repetidas.¹ Infelizmente, a repetição da esternotomia média é um fator de risco para lesão de reentrada para o paciente por causa da presença de aderências que obscurecem a anatomia cardíaca.² Eventos adversos relacionados à reoperação levam a resultado precário e custo mais elevado.³ Essas complicações das reoperações levaram a estudos experimentais sobre como prevenir ou reduzir a formação de aderência e assim, reduzindo os riscos associados à reoperação. As estratégias para redução de lesão de reentrada incluem a inserção de um filme do tipo barreira permanente de politetrafluoroetileno expandido (ePTFE)⁴ e, mais recentemente, o uso de filmes bioreabsorvíveis para reduzir a extensão e gravidade das aderências.^{5,6} ePTFE pode proporcionar uma barreira permanente abaixo do esterno para proteger o coração durante futuras esternotomias.⁷ Entretanto, uma forte resposta inflamatória abaixo da ePTFE causa cicatriz e fixação da membrana às áreas do epicárdio, que obscurecem a anatomia cardíaca.^{2,7,8} A alternativa é o filme polimérico biodegradável (BPF), um composto de polietilenoglicol e ácido polilático, que tem demonstrado reduzir a incidência e a gravidade de aderências

From the Division of Cardiovascular-Thoracic Surgery* Children's Memorial Hospital; and the Department of Surgery,⁶ Northwestern University Feinberg School of Medicine, Chicago, Ill.

Disclosures: This study was supported by SyntheMed, Inc, Iselin, New Jersey, which supported the funding of the project and provided the bioresorbable polymeric film. Dr Carl L. Backer is a consultant to SymheMed, Inc. The authors had full control of the design of the study, methods, analysis of the data, and the written article.

Read at the 36th Annual Meeting of The Western Thoracic Surgical Association, Ojai, California, June 23-26, 2010.

Received for publication June 25, 2010; revisions received pet 8, 2010; accepted for publication Nov 29, 2010.

Address for reprints: Sanjay Kaushal, MD, PhD, Children's Memorial Hospital, Division of Cardiovascular-Thoracic Surgery, 2300 Children's Plaza, me 22, Chicago, IL 60614 (E-mail: skaushal@childrensmemorial.org).

0022-5223/S36.00

Copyright © 2011 by The American Association for Thoracic Surgery

doi:10.1016/j.jtcvs.2010.11.043

Abreviações e acrônimos

BPF = filme polimérico biodegradável
 ePTFE = politetrafluoroetileno expandido
 NTF = fibrose do novo tecido

retroesternais, porém não proporciona uma barreira permanente porque ele é reabsorvido dentro de 28 dias.^{9,10}

Este estudo examina uma nova combinação de BPF e ePTFE para determinar se esta combinação tem uma vantagem ao ser comparada com aquela utilizada em isoladamente reduzindo a formação de aderência e criando uma barreira protética permanente para proteger de lesão cardíaca na reentrada esternal.

Utilizamos um modelo experimental padrão de coelho^{5,9,11} e consideramos 4 grupos de tratamento: (1) controle, (2) BPF, (3) ePTFE, e (4) BPF + ePTFE. Cada grupo de tratamento foi avaliado 4 semanas após a cirurgia para avaliar a extensão e gravidade da formação de aderência por um observador independente, o qual não tinha conhecimento sobre os tratamentos dos grupos. Além disso, realizamos análises histológicas no modo cego, as quais quantificaram a formação de fibrose no novo tecido (NTF) na superfície do epicárdio.¹²

MATERIAIS E MÉTODOS**Membranas**

BFP (REPEL-CV Adhesion Barrier; SyntheMed, Inc, Inselin, NJ), composta de polietilenoglicol e ácido polilático em uma proporção de 1,5:1 foi utilizada neste estudo. O filme foi hidratado em solução fisiológica estéril, à temperatura ambiente durante 15 minutos e depois foi cortado na forma oval de 5x 6 cm para uso durante a cirurgia. A membrana protética permanente ePTFE (Gore PRECLUDE Pericardial Membrane; WL Gore & Associates, Inc, Flagstaff, Ariz) foi cortada e inserida de maneira semelhante.

Preparação animal

O “Children’s Memorial Research Center Institutional Animal Care and use Committee” aprovou este protocolo. Trinta e seis coelhos brancos, fêmeas (4 kg) foram aleatoriamente atribuídos a 1 dos 4 grupos: controle (n=9), BPF (n=9), ePTFE (n=9) e BPF + ePTFE (n=9). Os animais foram tranqüilizados com acepromazina (0,5 mg/kg por via subcutânea) e anestesia geral induzida por cetamina (40 mg/kg) e xylazina (7 mg/kg), seguida de imediata intubação endotraqueal com tubo de 3 ou 4 mm. Após a indução inicial, a anestesia foi mantida durante a operação com 2% de isoflurano a 1 L/min por inalação. O acesso endovenoso à veia marginal da orelha foi obtido, e os animais foram colocados na posição de supino para monitorização cardiorespiratória contínua durante todo o procedimento.

Procedimento intraoperatório

O pelo foi removido do peito, o qual foi preparado com Betadina. Uma incisão de esternotomia mediana foi realizada, e uma pericardiotomia anterior foi realizada do nervo frênico esquerdo até o nervo frênico direito. A superfície epicárdica foi abradada durante 5 minutos com uma compressa de gaze

para produzir sangramento intermitente e incitar a formação de aderência. No grupo de controle, quatro suturas de polipropileno 5-0 foram dispostas na extremidade do pericárdio. No grupo do BPF, o BPF foi colocado sobre o epicárdio e fixado com quatro suturas de 5-0 até a extremidade do epicárdio. No grupo do BPF + ePTFE, uma combinação de BPF abaixo do ePTFE foi disposta sobre o epicárdio e fixada à extremidade do pericárdio (figura 1). Depois do tratamento, um tubo peitoral foi temporariamente inserido no mediastino, e depois foi removido por sucção uma vez que o esterno e os tecidos remanescentes foram reaproximados.

Avaliação de aderência macroscópica

Quatro semanas após o tratamento inicial, cada coelho recebeu eutanásia e passou por esternotomia novamente. A formação de aderência retroesternal foi avaliada visualmente no ápice, meio e base da fita epicárdica central por um observador independente, o qual estava cego para o método de tratamento. A densidade da aderência foi qualitativamente determinada de acordo com uma escala padrão de pontuação de aderência: 0 = nenhuma aderência; 1 = aderências leves, fáceis de dissecar; 2 = aderências moderadas; 3 = aderências coesivas graves, difíceis de dissecar.¹⁰

Avaliação microscópica de aderência

Amostras de tecido epicárdico do ventrículo direito foram colhidas e fixadas em formalina tamponada com fosfato 10%, e depois incluídas em parafina, coradas com hematoxilina-eosina para avaliação microscópica leve para identificar a extensão da neofibrose na superfície epicárdica. Quantificamos a espessura do tecido da aderência determinando a espessura de NTF, composta de colágeno denso e tecido adiposo.¹² Utilizando coloração de tricrômico de Masson, a espessura da NTF foi analisada por um observador no modo cego, com uso do programa do Instituto Nacional de Imagens de Saúde, (versão 1.62; National Institutes of Health, Springfield, Va).

Métodos estatísticos

Todos os dados foram apresentados como média ± desvio padrão. Os dados normalmente distribuídos foram comparados pelo teste Student *t* para analisar a variância.

RESULTADOS

Os 36 coelhos passaram por esternotomia, foram abradados para formação de aderência, e depois foram tratados de acordo com o grupo atribuído; controle, BPF, ePTFE, ou BPF + ePTFE. Um coelho no grupo BPF teve um problema técnico de deslocamento do tubo endotraqueal durante a operação, que levou à morte. portanto, 35 coelhos (97,2%) sobreviveram à cirurgia inicial sem complicações pós-operatórias.

Exame macroscópico

Após 4 semanas, os coelhos sobreviventes (n=35) receberam eutanásia, uma segunda esternotomia foi realizada, e foi realizado um exame macroscópico sobre as aderências (Figura 2). No grupo de controle, aderências muito intensas se formaram em toda a região retroesternal, e a dissecação entre o esterno e o epicárdio foi difícil, levando à lesão do miocárdio em alguns coelhos. No grupo

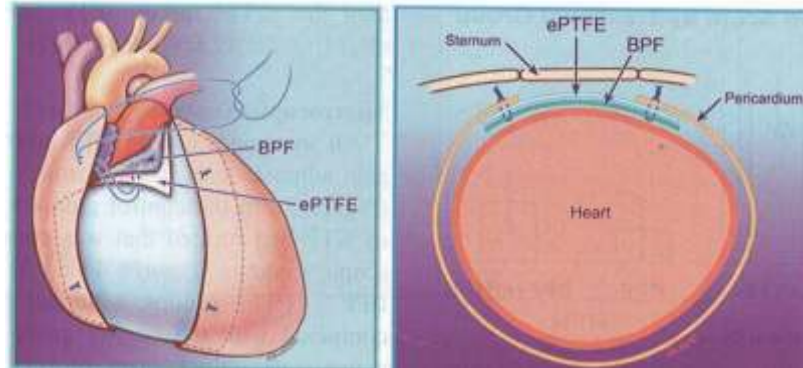


FIGURA 1. A técnica de acesso às camadas BPF e ePTFE até a extremidade do pericárdio (vista frontal, esquerda; seção cruzada, direita). BPF, filme polimérico biodegradável; ePTFE politetrafluoroetileno expandido.

do BPF, houve menor quantidade de aderências com epicárdio mais macio, o que facilitou a dissecação. Alguns coelhos neste grupo pareceram não ter aderências, com aparência semelhante à da esternotomia inicial. No grupo PTFE, as aderências formadas eram praticamente semelhantes e densas como aquelas do grupo de controle. Por fim, no grupo do BFP + PTFE as aderências eram mínimas e um epicárdio macio estava presente, o qual era semelhante ao do grupo do BPF.

Um observador independente, o qual não conhecia o tratamento, quantificou as aderências utilizando uma escala de 4 pontos em 3 regiões do coração: ápice, meio e base (figura 3). A pontuação de aderência média no grupo de controle. A pontuação média de aderência no grupo de controle foi de $2,86 \pm 0,37$. Em contrapartida,

o grupo de BPF teve uma pontuação de $0,57 \pm 0,53$, e o grupo do BPF ± ePTFE apresentou uma pontuação de baixa aderência semelhante de $1,0 \pm 0$ com a maioria das aderências acima do ePTFE, contra o esterno. O grupo de ePTFE teve uma pontuação de $2,75 \pm 0,46$, semelhante ao grupo de controle.

Além disso, o grupo do ePTFE apresentou aderências que foram observadas entre o epicárdio e a membrana ePTFE, bem como entre a membrana e o esterno. Nenhum dos grupos apresentou aderências situadas na porção posterior ou lateral do coração. Ademais, a distribuição regional de aderências dentro do coração foi uniforme entre o ápice, meio e base. (Figura 4).

Houve uma redução significativa de aderências entre os grupos de BPF e controle (controle = $2,86 \pm 0,37$ x BPF = $0,57 \pm 0,53$,

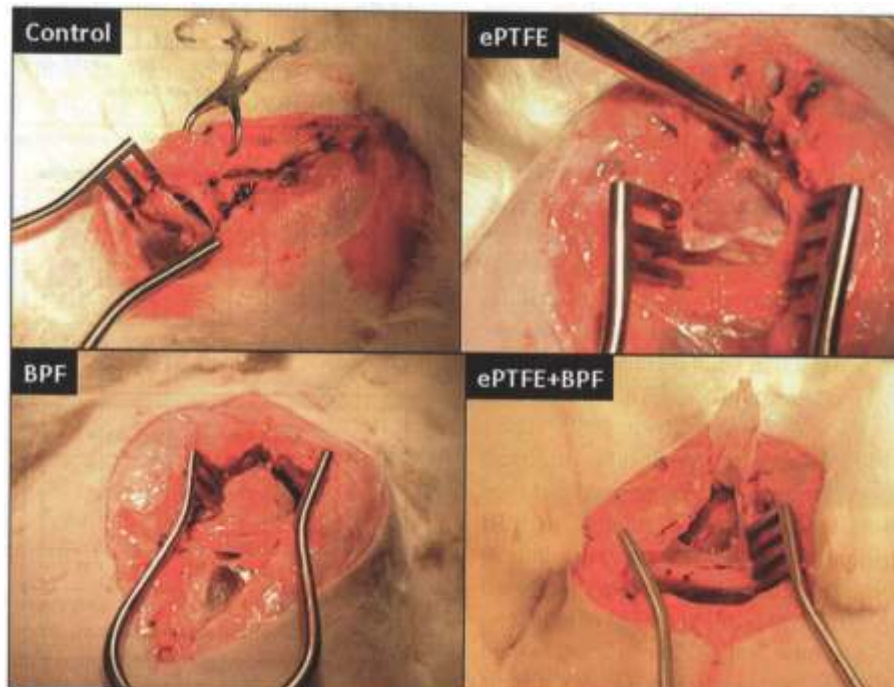


FIGURA 2. Fotografias operatórias 4 semanas após a cirurgia inicial. O grupo de controle mostra aderências muito intensas formadas em toda a região retroesternal. O grupo do BPF apresentou visualmente menos aderências. No grupo do ePTFE, as aderências formadas eram praticamente semelhantes e densas, como no grupo de controle. No grupo de BPF + PTFE, as aderências eram mínimas havia a presença de epicárdio macio, como no grupo de BPF. BPF, filme polimérico biodegradável; ePTFE, politetrafluoroetileno expandido.

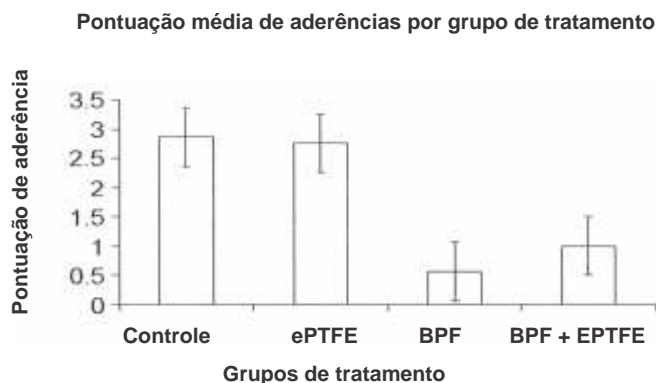


FIGURA 3. Gráfico de barras mostrando a pontuação média para aderências por grupo de tratamento. A pontuação média de aderências no grupo de controle foi de 2,86 ± 0,37. Em contrapartida, o grupo de BPF apresentou uma pontuação de 0,57 ± 0,53, e o grupo do BPF + ePTFE apresentou uma pontuação similar de baixa aderência de 1,0 ± 0. O grupo do ePTFE teve uma pontuação de 2,75 ± 0,46, similar à do grupo de controle (controle x BPF, P < 0,0001; ePTFE x BPF, P < 0,0001; ePTFE x BPF + ePTFE, P < 0,0001; BPF + ePTFE x BPF). BPF, filme polimérico biodegradável; ePTFE, politetrafluoroetileno expandido.

P < 0,0001) e comparado com o grupo ePTFE (ePTFE = 2,75 ± 0,46 x BPF = 0,57 ± 0,53, P < 0,0001). O grupo de BPF + ePTFE teve um perfil de baixa aderência semelhante ao grupo do BPF

(BPF + ePTFE = 1,0 ± 0 x BPF = 0,57 ± 0,53), porém quantidade consideravelmente menor de aderências. Do que o grupo do ePTFE (BPF = ePTFE = 1,0 ± 0 x ePTFE = 2,75 ± 2,75 ± 0,46, P < 0,0001).

Análise microscópica

Todas as amostras tinham uma camada de NTF composta de colágeno e tecido adiposo, que se formou sobre o epicárdio (figura 5). No grupo de controle, houve formação de uma camada proeminente e espessa de NTF, resultado que estava em concordância com os achados macroscópicos (Figuras 4 e 5). Em ambos os grupos de BPF e BPF + ePTFE, uma camada mais fina de NTF estava presente comparada com o grupo de controle. No grupo do ePTFE, uma camada moderadamente mais espessa de NTF foi observada sobre o epicárdio, de maneira semelhante ao grupo de controle. Houve uma diferença significativa na espessura do tecido de aderência média entre os diferentes grupos (Figura 6). O grupo de BPF + ePTFE mostrou significativamente menor espessura de tecido do que o grupo de controle e de ePTFE (BPF + ePTFE x controle, P < 0,001; BPF + ePTFE x ePTFE, P < 0,001), enquanto não houve diferença significativa entre os grupos de BPF e BPF + ePTFE (P = 0,08). O grupo tratado com BPF apresentou menor espessura do novo tecido do que o grupo tratado com ePTFE apenas (P < 0,001), que foi uma diferença estatisticamente significante.

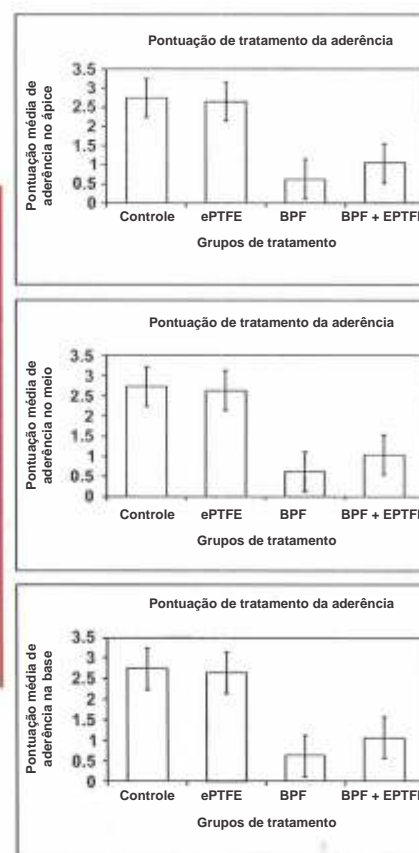
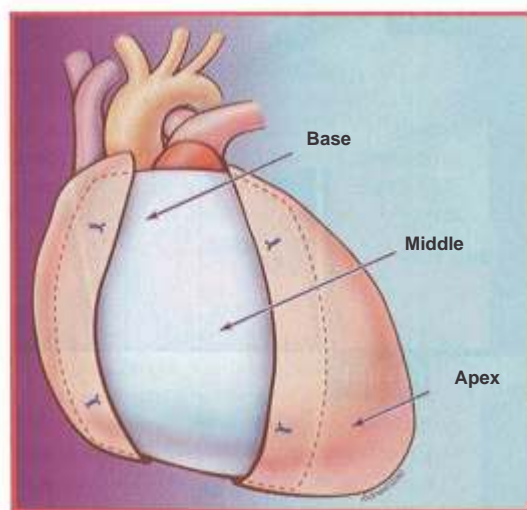


FIGURA 4. As regiões do coração avaliadas pelo observador, no modo cego, em relação ao grupo de tratamento (esquerda). Gráficos de barra (direita) mostrando a tenacidade média da aderência nas 3 regiões do coração para cada grupo de tratamento. Os grupos de BPF e de BPF + ePTFE tiveram tenacidade significativamente menor em cada uma das 3 regiões (base, meio e ápice do coração) em comparação com os grupos de controle e de ePTFE apenas (controle x BPF, P < 0,0001; ePTFE x BPF, P < 0,0001; ePTFE x BPF + ePTFE, P < 0,0001. BPF + ePTFE x BPF). BPF, filme polimérico biodegradável; ePTFE, politetrafluoroetileno expandido.

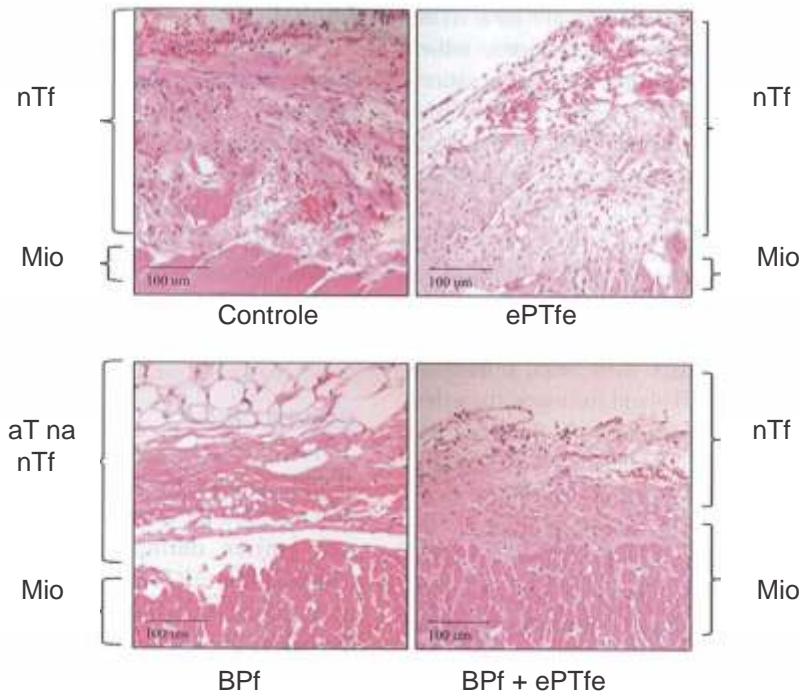


FIGURA 5. Com uso do corante de hematoxilina e eosina, a espessura do NTF foi analisada de amostras de tecido epicárdico do ventrículo direito. A camada de NTF era mais fina nos grupos de tratamento de BPF e de BPF + ePTFE comparada com os grupos de controle e de ePTFE apenas. BPF, filme polimérico biodegradável; ePTFE, politetrafluoroetileno expandido; NTF, fibrose do novo tecido; AT, tecido adiposo; Mio, miocárdio.

DISCUSSÃO

Este estudo demonstrou a eficácia de um filme polimérico bioreabsorvível para reduzir a densidade da aderência entre o epicárdio e o esterno em um modelo de coelho. Também mostramos que a combinação de BPF e de ePTFE foi igualmente efetiva na redução da densidade da aderência, e adicionalmente forneceu uma barreira física para uma reentrada esternal mais segura. Muitos cirurgiões de problemas congênitos consideram uma barreira física como sendo importante na prevenção de

lesão de estruturas cardíacas subjacentes, tais como condutes e vasos mal posicionados. Com o BPF colocado abaixo do ePTFE, detalhes da anatomia cardíaca do epicárdio foram preservados e não obscurecidos, o que é tipicamente observado quando o ePTFE é colocado isoladamente sob o esterno. A combinação de BPF e de ePTFE destaca esse efeito reduzindo a formação de aderência sob o ePTFE, resultando em um benefício superior do que quando cada um é usado separadamente. O ePTFE proporciona uma barreira física, e o BPF reduz a extensão e gravidade de aderências. Esses resultados têm importantes implicações clínicas para pacientes os quais estão passando por esternotomias repetidas.

Estudos anteriores determinaram que a razão ideal de polímero para BPF é de 1,5:1 polietilenoglicol para ácido polilático.^{5,9} Isso a força mecânica inicial e a flexibilidade, e permite uma reabsorção completa em 28 dias após o implante. Um recente estudo randomizado, prospectivo de BPF em pacientes com doença cardíaca congênita demonstrou segurança e eficácia na redução da extensão e gravidade da formação de aderência pós-operatória.¹⁰ Este material está agora aprovado pela Administração de Alimentos e Medicamentos (FDA) para pacientes com 21 anos ou menos, os quais serão submetidos à repetição de esternotomia. Apesar desse sucesso com BPF, uma limitação é que o filme é reabsorvido, não deixando barreira física entre o esterno e o epicárdio. A combinação de BPF e de ePTFE evita essa limitação reduzindo a formação de aderência e proporcionando uma barreira para a reentrada esternal.

Pacientes com doença cardíaca congênita estão agora vivendo mais tempo após suas operações iniciais ou paliativas, que se

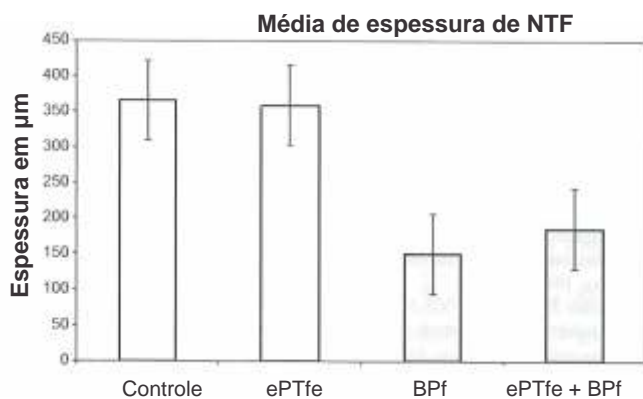


FIGURA 6. Gráfico de barras mostrando média de espessura de aderência sobre a superfície do epicárdio para cada grupo de tratamento e grupo de controle. O grupo do BPF + ePTFE mostrou significativamente menor espessura tecidual do que o grupo de controle e de ePTFE (BPF + ePTFE x controle, $P < 0,0001$; BPF – ePTFE x ePTFE, $P < 0,0001$), enquanto não houve diferença significativa entre os grupos BPF e BPF + ePTFE ($P = 0,08$). Uma diferença foi observada entre o grupo BPF e o grupo PTFE ($P < 0,0001$). NTF, fibrose do novo tecido.

correlacionam com mais esternotomias repetidas para reoperações ou transplante.² A dificuldade de esternotomias repetidas reside na formação de aderência entre o esterno e o epicárdio que obscurece a anatomia e assim predispõe à lesão vascular, lacerações do miocárdio e aumento da morbidade.³ A gênese das aderências do mediastino é um processo de múltiplas etapas que se estende durante um período de 2 a 3 semanas. A presença de sangue e lesão serosa inicia a formação de aderências no mediastino. Inicialmente, há uma fase exsudativa com fluido, células inflamatórias e deposição de fibrina. Esta fase é seguida de uma fase de descamação com lesão das células mesoteliais e agregação de células inflamatórias que aderem às células mesoteliais com posterior deposição de fibrina. A terceira fase é de deposição de colágeno e crescimento de vaso sanguíneo no tecido conjuntivo recentemente formado. A última fase é formação de aderência. O BPF diminui as aderências proporcionando uma barreira temporária às pontes de fibrina que se conectam às superfícies circunvizinhas durante as primeiras semanas críticas depois da esternotomia.¹⁰

Várias estratégias foram propostas para reduzir a formação de aderência: membranas xenográficas, membranas protéticas, soluções fibrolíticas, e membranas reabsorvíveis.¹³

Materiais xenogênicos mostraram evidência de infecção e calcificação tardia resultando em uso clínico limitado.¹⁴ Materiais sintéticos não reabsorvíveis incluem ePTFE, borracha de silicone, filme de polietileno, e malha Dacron.^{4-17,15-17} O material sintético mais comum usado no cenário clínico é o ePTFE, porém isso tem grande limitação por causa de uma reação inflamatória intensa que cria uma cápsula fibrosa sobre a superfície do coração.^{7,17} Outros métodos usados para inibir aderências pericárdicas incluíram agentes fibrinolíticos que alteram o equilíbrio entre a deposição de fibrina em relação à dissolução de fibrina.¹¹ Uma limitação clínica para essas soluções fibrolíticas são os efeitos colaterais de sangramento e capacidade alterada de cicatrização. Materiais bioreabsorvíveis têm uma vantagem baseada em sua capacidade de prevenir a formação de aderência sem nenhuma resposta a corpo estranho como aquela observada com ePTFE. A membrana compatível com ácido hialurônico (Seprafilm, Genzyme, Cambridge, MA) demonstrou facilitar reoperações em cirurgia cardíaca congênita complexa, porém esse estudo não foi cego, nem randomizado.¹⁸ Naito e colaboradores,¹² de Tokyo Women's University, realizaram um estudo similar ao nosso, porém com Seprafilm (uma membrana bioreabsorvível de ácido hialurônico). Eles concluíram que o uso combinado de Seprafilm com PTFE ou pericárdio autólogo reduz efetivamente a formação de aderências pericárdicas debaixo da barreira física. Suas conclusões são semelhantes as nossas, mas com um filme polimérico bioreabsorvível diferente que não tem aprovação da Administração de Alimentos e Medicamentos (FDA) para aplicações no mediastino.

Limitações

Nosso estudo tem várias limitações. Existem diferenças intrínsecas entre o modelo de coelho e seres humanos, as quais não serão solucionadas até que um estudo clínico em humanos seja realizado. Outra limitação é que outros fatores que contribuem para a formação de aderência estavam ausentes neste modelo

de coelho (isto é, ponte cardiopulmonar). Por fim, a duração do estudo foi de 28 dias, que é muito menor do que o período mais breve de reoperação de 3 a 6 meses, comumente observado em pacientes com doença cardíaca congênita, submetidos a operações paliativas de um ventrículo.

CONCLUSÕES

O filme polimérico bioreabsorvível em combinação com ePTFE reduziu a extensão e gravidade da formação de aderência entre o coração e o ePTFE e proporciona uma barreira física durante a reentrada esternal. Com esta nova combinação, o ePTFE não induz uma formação de cápsula sobre o coração, que tipicamente obscurece a anatomia do coração. Esses dados sugerem que a terapia de combinação de BPF e ePTFE proporciona um método único para a prevenção de resultados adversos em reoperações cardíacas, e torna a reentrada esternal mais segura. Um estudo clínico realizado em seres humanos é necessário para validar esse modelo experimental.

Os autores agradecem o Dr. Jose Hernandez, DVM, pela assistência durante as operações e cuidado com os animais.

Referências

1. Follis EM, Pett SB Jr, Miller KB, Wong RS, Temes RT, Wemly JA. Catastrophic hemorrhage on sternal reentry: still a dreaded complication? *Ann Thome Surg.* 1999;68:2215-9.
2. Kirshbom PM, Myung RJ, Simsic IM, Kramer ZB, Leong T, Kogon BE, et al. One thousand repeat sternotomies for congenital cardiac surgery: risk factors for reentry injury. *Ann Thorac Surg.* 2009;88:158-61.
3. Roselli EE, Pettersson GB, Blackstone EH, Brizzio ME, Houghtaling PL, Hauck R, et al. Adverse events during reoperative cardiac surgery: frequency, characterization, and rescue. *J Thorac Cardiovasc Surg.* 2008;135:316-23.
4. Loebe M, Alexi-Meskishvili V, Weng Y, Hausdorf G, Hetzer R. Use of polytetrafluoroethylene surgical membrane as a pericardial substitute in the correction of congenital heart defects. *Tex Heart Inst J.* 1993;20:213-7.
5. Okuyama N, Rodgers KE, Wang CY, Girgis W, Oz M, St Amand K, et al. Prevention of retrosternal adhesion formation in a rabbit model using bioresorbable films of polyethylene glycol and polylactic acid. *J Surg Res.* 1998;78:11S-22.
6. Mitchell JD, Lee R, Neya K, Vlahakes GJ. Reduction in experimental pericardial adhesions using a hyaluronic acid bioabsorbable membrane. *Eur J Cardiothorac Surg.* 1994;8:149-52.
7. Jacobs JP, Iyers RS, Weston JS, Amato JJ, Elliott MI, de Leval MR, et al. Expanded PTFE membrane to prevent cardiac injury during re-sternotomy for congenital heart disease. *Ann Thorac Surg.* 1996;62:1778-82.
8. Meus PJ, Wemly JA, Campbell CD, Takanashi Y, Pick RL, Zhao-Kun Q, et al. Longterm evaluation of pericardial substitutes. *J Thorac Cardiovasc Surg.* 1983;85:54-8.
9. Okuyama N, Wang CY, Rose EA, Rodgers KE, Pines E, diZerega GS, et al. Reduction of retrosternal and pericardial adhesions with rapidly resorbable polymer films. *Ann Thorac Surg.* 1999;68:913-8.
10. Lodge AJ, Wells WJ, Backer CL, O'Brien JE Jr, Austin EH, Bacha EA, et al. A novel bioresorbable film reduces postoperative adhesions after infant cardiac surgery. *Ami Thorac Surg.* 2008;86:614-21.
11. Wiseman DM, Kamp L, Linsky CB, Jqchert RF, Pang RH, Scholz PM. Fibrinolytic drugs prevent pericardial adhesions in the rabbit. *J Surg Res.* 1992;53:362-8.
12. Naito Y, Shin'oka T, Hibino N, Matsumura G, Kurosawa H. A novel method to reduce pericardial adhesion: a combination technique with hyaluronic acid bio-compatible membrane. *J Thorac Cardiovasc Surg.* 2008; 135:850-6.
13. Tsukihara H, Takamoto S, Kifahori K, Matsuda K, Murakami A, Novick RJ, et al. Prevention of postoperative pericardial adhesions with a novel regenerative collagen sheet. *Ann Thome Surg.* 2006;81:650-7.

14. Eng J, Raviehandran PS, Abbot CR, Kay PH, Murday AJ, -Shreiti I. Reoperation after pericardial closure with bovine pericardium. *Ann Thorac Surg.* 1989;48: 813-5
15. Laks H, Hammond G, Geha AS. Use of silicone rubber as a pericardial substitute to facilitate reoperation in cardiac surgery. *J Thorac Cardiovasc Surg.* 1981;82: 88-92.
16. Revuetta JM, Garcia-Rinaldi R, Val P, Crego R, Daran CM. Expanded polytetrafluoroethylene surgical membrane for pericardial closure. An experimental study. *J Thorac Cardiovasc Surg.* 1985 ;89:451-5.
17. Bunton RW, Xabregas AA, Miller AP. Pericardial closure after cardiac operations. An animal study to assess currently available materials with particular reference to their suitability for use after coronary artery bypass grafting. *J Thorac Cardiovasc Surg.* 1990;100:99-107.
18. Walther T, Rastan A, Diihert I, Falk V, Jacobs S, Mohr FV, et al. A novel adhesion barrier facilitates reoperations in complex congenital cardiac surgery. *J Thorac Cardiovasc Surg.* 2005; 129:359-63.

Discussão

Dr. Gordon Cohen (*Seattle, Wash*). Devido ao fato do PTFE e BPF estarem comercialmente disponíveis, muitos cirurgiões tentaram usar um ou outro, ou mesmo ambos, e certamente têm uma opinião se acham um melhor que o outro. Entretanto, já ouvi comentários sobre essa nova abordagem de uso de ambos juntos. Como é comum em nossa especialidade, frequentemente começamos a fazer as coisas quando achamos que são opções melhores, mas você planejou um estudo prático e simples para tentar de fato responder esta questão.

Tenho algumas perguntas a você.

1. Por curiosidade, como você inseriu o modo cego para o avaliador para a presença ou ausência de PTFE?
2. 4 semanas é um período longo o suficiente para aderências significantes se formarem? Existe alguma relação entre diferentes materiais e o tempo, isto é, não teria sido melhor avaliar as aderências em diferentes momentos de avaliação (por ex, 1, 3 e 6 meses) para realmente entender as diferenças?
3. Você deve ter tentado essa combinação em pacientes. Qual foi sua experiência na prática clínica real?
4. Por fim, somente uma opinião, você acha que algum tipo de combinação de PTFE e BPF deve ser um padrão de cuidado para pacientes os quais serão certamente submetidos a uma repetição de cirurgia cardíaca? Porque essa combinação diminui o risco associado à reoperação e reduz potencialmente o tempo, que poderia ser refletido na redução de custos.

Dr. Kaushal. A primeira pergunta se relaciona ao observador no modo cego. Eu devo ter mencionado isso no texto, mas eu o alterei subsequentemente porque de fato não é possível ter um observador no modo cego para PTFE. O observador era um profissional independente e não conhecia o tratamento de cada grupo, por esse motivo utilizamos a expressão 'cego' para o observador. Mas ele não estava no modo cego.

A segunda pergunta é por que eu busquei 4 semanas e havia um efeito duradouro de prevenção de aderências além de 1 mês, até 3 ou 6 meses. O motivo pelo qual eu escolhi 4 semanas é que tenho dados adicionais que não apresentamos, nos quais pesquisamos a formação da aderência no decorrer de um intervalo de tempo, duração de 1, 3 e 6 meses, e o que notamos foi que não havia diferença na formação de aderência naquele período de tempo,

de modo que subsequentemente reduzimos nossa avaliação para apenas 1 mês.

Sua terceira pergunta envolve a utilidade clínica desse uso e se empregamos essa técnica em nossos pacientes. Não temos usado a técnica atualmente. Nossos planos são começar um estudo clínico neste outono. Achamos que usar essa combinação prevenirá a formação de aderência. Acho que a melhor forma de analisar algo antes que ele se torne um padrão de atendimento, assunto de sua quarta pergunta, é que devemos estudar rigorosamente o assunto e ter certeza de que a técnica é segura e efetiva.

Conferencista. Se a barreira física e BPF funcionam tão bem, você já tentou usar um sanduíche com BPF de um lado e o outro lado debaixo do esterno para prevenir as aderências e o PTFE no meio?

Dr. Kaushal. Essa é uma boa idéia, e de fato nosso próximo conjunto de experimentos trata exatamente disso. Como mencionei em nosso grupo que utilizou o PTFE em combinação houve formação de aderência entre o esterno e o PTFE, portanto nossa idéia foi que como você mesmo citou, possivelmente poderemos usar um sanduíche triplo, no qual empregaremos BPF, PTFE e BPF para prevenir a formação de aderência em toda a área.

Dr. Pirooz Eghtesady (Cincinnati, Ohio). Duas perguntas. Qual é o custo para essas 2 coisas, e pelo menos sob minha perspectiva, o PTFE realiza de fato um belo trabalho assegurando segurança na reentrada, mas deve ser um pouco resistente quando você precisa dissecar o átrio direito fora do pericárdio, dissecar entre a aorta e a pulmonar mais abaixo. Esse tipo de coisa flui da superfície e previne tais aderências?

Eu não sei se alguém poderia fazer isso. Acho que uma conclusão seria se você quisesse fazer uma conversão clínica visando o tempo que leva certa exposição se realizar um estudo em animais ou lesão durante aquele processo, pois você estava tentando definir as coisas.

Dr. Kaushal. Eu não tenho o valor exato do BPF, mas posso pesquisar para você se quiser.

Sua segunda pergunta trata das propriedades de cicatrização e se é possível aplicar a técnica em diferentes áreas, principalmente no átrio direito. A qualidade da cicatrização é realmente muito boa. A compatibilidade desse filme é boa, no sentido em que uma vez mergulhado em solução fisiológica ele fica flexível, e você de fato pode cortar na forma ou tamanho necessário, e aplicar às áreas pretendidas, portanto se você precisa de uma porção maior para o átrio direito, você pode providenciar o tamanho necessário. Acho que isso é simples. Não fizemos isso no estudo.

O tempo se baseou no estudo original realizado com cirurgias de bebês, e houve uma redução do tempo para realizar a dissecação da formação de aderência. Por isso, esse período foi observado no estudo clínico, mas é uma boa observação. Observaremos isso no próximo estudo a ser realizado. Acho que ganhamos experiência refazendo as esternotomias, nossa taxa de mortalidade diminuiu definitivamente, e temo 2 relatórios declarando a facilidade na repetição da cirurgia, que é um fator de risco para mortalidade, e isso não ocorre mais, mas penso nos resultados disso, é por isso que estamos pesquisando o assunto. Esta investigação será outro fato adjunto na prevenção de lesões que não resultam em mortalidade, mas em morbidade.